Aus der pathologisch-anatomischen Anstalt der Universität Basel
Vorsteher: Prof. W. Gerlach
Arbeit unter Leitung von Prof. A. Werthemann

UEBER MAGENCARCINOM

IM ANSCHLUSS AN VERÄTZUNG MIT SALMIAKGEIST UND LAUGE

Inaugural-Dissertation

zur Erlangung der Doktorwürde der Zahnheilkunde der medizinischen Fakultät der Universität Basel

vorgelegt von

I. L. KLEPFISZ

aus Rawa-Maz.

Polen

1936

Aus der pathologisch-anatomischen Anstalt der Universität Basel
Vorsteher: Prof. W. Gerlach
Arbeit unter Leitung von Prof. A. Werthemann

UEBER MAGENCARCINOM

IM ANSCHLUSS AN VERÄTZUNG MIT SALMIAKGEIST UND LAUGE

Inaugural-Dissertation

zur Erlangung der Doktorwürde der Zahnheilkunde der medizinischen Fakultät der Universität Basel

vorgelegt von

I. L. KLEPFISZ

aus Rawa-Maz.

Polen

1936

Druck: „Bluszcz" Warschau

Von der medizinischen Fakultät Basel genehmigt auf Antrag von
Prof. Dr. A. Werthemann

Tag der Promotion: 14 Dezember 1935.

R. UNIV.
BIBLIOTHEEK
LEIDEN

Unter den Lehren, die die Ursache der Krebsentstehung zu deuten suchten, spielten von jeher die Virchowsche Reiztheorie und die Cohnheimsche Theorie von der embryonalen Anlage zur Krebsbildung eine Hauptrolle. In neuerer Zeit sind diese Theorien zeitgemäss erweitert und auch kombiniert worden. Wir erinnern an die Zusammenfassungen von *Askanazy, Borst, B. Fischer-Wesels, Teutschländer und Andern.*

B. Fischer-Wesels z B. anerkennt die Richtigkeit der Cohnheimschen Theorie in einer gewissen Anzahl von Fällen. Er schreibt: „Zunächst kennen wir eine grosse Anzahl sehr verschiedener Geschwulstformen, die nicht nur bereits bei Kindern und Säuglingen, sondern sogar bei Neugeborenen und Föten beobachtet worden sind und bei denen schon die ganze Art der Bildung und der anatomische Aufbau jede andere Erklärung ausschliessen.

Bei zahlreichen Geschwulstformen weist schon der morphologische Aufbau eindeutig auf kongenitale Anlage hin.

Hierzu treten die eindrucksvollen experimentellen Tatsachen hinzu. Man hat bisher eine rasche, ja fast direkte Umwandlung einer Körperzelle in eine Krebszelle ausschliesslich an undifferenzierten, insbesondere an Embryonalzellen durchführen können.

Die Lehre von der Entstehung zahlreicher Geschwulstformen auf dem Boden einer primären embryonalen Gewebsmissbildung baut sich keineswegs allein auf dem anatomischen Nachweis versprengter Gewebskeime auf.

Sie ist durch zahlreiche morphologische und biologische Tatsachen der verschiedensten Art gestützt, dass an ihrer grundlegenden Bedeutung nicht der leiseste Zweifel entstehen kann".

Aber andererseits gibt es eine grosse Anzahl von bösartigen Geschwülsten, die sich in keinen Zusammenhang mit einer Störung in der embryonalen Entwicklung bringen lassen, für deren Entstehung andere Faktoren verantwortlich zu machen sind.

Die Berufscarcinome, der Krebs auf dem Boden von Tuberkulose, von Lues und die experimentell zu erzeugenden Geschwülste kann man

mit der Cohneimschen Theorie nicht erklären. Die Entstehung aller dieser bösartigen Geschülste, die sich nicht auf eine Gewebsmissbildung im fötalen Leben zurückführen lassen, erklärte *B. Fischer-Wasels* statt mit der Virchowschen Reiztheorie, die er ablehnt mit der von ihm aufgestellten Regenerationstheorie. Ihr zufolge ist eine primäre Gewebsschädigung ein unbedingt notwendiger Faktor bei der Entstehung von Geschwülsten, die keine embryonale Anlage zur Krebsbildung besitzen.

Diese Gewebsschädigung ist unspezifisch und kann verschiedenster Natur sein. Zwischen ihr und der eingentlichen Geschwulstentstehung ist eine ganze Periode wiederholter und oft gestörter Regeneration eingeschaltet. In einem gewissen Zeitpunkt. den *B. Fischer-Wasels* die sensible Periode nennt, wird aus einem Teil des regenerativ wuchernden Gewebes ein Geschwulstkeim gebildet und nur aus dieser Anlage entwickelt sich später der bösartige Tumor. Die Frage, warum in einem Falle die chronische Irritation, oder die gestörte Regeneration zur Krebsbildung führt und in einem anderen Falle nicht, suchte man durch Hypothesen über Krebsdisposition und -resistenz des Organismus zu erklären.

B. Fischer-Wasels konnte im Tierversuch zeigen, dass, wenn ein Tier längere Zeit hindurch mit Teer vergiftet worden ist, das Berühren mit einem Glüheisen einer Hautstelle, die niemals mit Teer in Berührung gekommen ist, zur Krebsbildung führt.

Es ist also hier durch Teervergiftung eine dermassen gesteigerte Krebsbereitschaft hervorgerufen worden, dass die einfache Schädigung der Haut durch das Glüheisen und die darauffolgende Regeneration zur Geschwulstentstehung führte.

Askanazy teilt das ätiologische Problem des Krebses in vier Faktoren. Der erste Faktor, der bei der Krebsentstehung eine Rolle spielen kann, ist die Krebsdisposition, die in der allgemeinen Körperferfassung gelegen ist. Der zweite, wichtigere Faktor ist die örtliche Disposition. Sie besteht in dem Vorhandensein eines krebsfähigen Gewebes. Dieser krebsfähige Gewebskeim wird durch entzündliche Prozesse und durch pathologische Wucherungen bereitgestellt. Aber diese Vorgänge genügen nicht um Karzinom zu erzeugen.

Es muss jezt noch ein äusserer kanzerogener Reiz hinzukommen, der den Anstoss zur Krebsbildung gibt. Da aber die Geschwulst weiterwächst, Metastasen bildet und erfolgreich transplantiert werden kann, ohne dass dieser äussere kanzerogene Reitz weiter zu wirken braucht, muss man noch das Vorhandensein eines inneren kanzerogenen Reizes, der in der Zelle selbst verankert ist, annehmen.

Neuerdings vertritt *Klein* die Ansicht, dass die Krebsentstehung auf ein spezifisches Agens zurückzuführen sei. Er konnte durch Tier-

versuche zeigen, dass das Krebserzeugende Prinzip nicht an die lebende Zelle gebunden ist, sondern dass man auch, wie beim Roussarkom, mit zellfreien Produkten eines bösartigen Tumors Krebs erzeugen kann.

Auch bei der Transplantation von bösartigen Geschwülsten stirbt das Transplantat ab, und nur infolge der, bei dem Absterben des Transplantates frei werdenden Stoffe, wandeln sich die ortsansässigen Zellen zu Krebszellen um.

Für das Vorliegen eines äusseren kanzerogenen Reizes neben allgemeiner und ortlicher Disposition sprechen nun besonders auch die in der menschlichen Pathologie so häufigen Krebse des Magen-Darmkanals. Wissen wir doch, dass mancherorts der Anteil des Magenkrebses an der Gesamtkrebssterblichkeit mehr als die Hälfte ausmacht. Z. B. Schweitz 55,8%. Schweden 60,5%. Tschechoslowakei 66,0% (vgl. Werthemann).

Es wird dadurch die Vermutung nahe gelegt, dass das Magencarcinom durch Faktoren, welche den Magen direkt beeinflussen, bedingt wird. Freilich ist die Suche nach solchen Faktoren recht wenig erfolgreich geblieben und deshalb ist jede Beobachtung wertvoll, welche nur einigermassen in den Ursachenkomplex des Magenca. Klärung zu bringen vermag.

Es sollen im folgenden 2 Beobachtungen geschildert werden, von denen besonders die eine den Zusammenhang zwischen äusserer Schädigung von Speiseröhre und Magen durch *Verätzung* und Krebsentwicklung weitgehend erkennen lässt.

Im pathologischen Institut der Universität Basel sind 2 Fälle von Magenkrebs zur Beobachtung gekommen, von denen anzunehmen ist, dass sie auf vorausgegangenen Genuss von ätzender Flüssigkeit zurückzuführen sind.

I. Fall: Es hndelt sich um einen 64 J. alten Landarbeiter, der im Dez. 1932 von einem Automobil überfahren und getötet wurde. Bei der Sektion wurde zufällig an der Cardia ein beginnendes kleines Carcinom gefunden. Etwa 4 Jahre vorher wurde der Mann wegen einer Verätzung des Magens nach versehentlichem Genuss von *Salmiakgeist* behandelt.

Auszug aus der Krankengeschichte der kant. Krankenanstalt Liestal:

Einweisungsdiagnose: Verätzung der oberen Speisewege bis in den Magen nach versehentlichem Genuss von Salmiakgeist.

Anamese: Frau an Lungentuberkulose gestorben. Vier Kinder leben und sind gesund, Pat. hat 1904 eine Leistenbruchoperation durchgemacht. War sonst immer gesund. „Bevor Pat. als Knecht an die Arbeit geht, nimmt er nach altbewährter Methode immer einen Schnaps".

Am 6. 2. 1929 morgens spürte er unmittelbar nach dem Genuss seines Schnapsglases ein heftiges Brennen in der Speiseröhre. Es wird ihm schlecht und schwindlig, die Flüssigkeit habe schlecht geschmeckt, es müsse etwas im Schnaps gewesen sein. Nach einiger Zeit fing er an zu erbrechen, zulezt sei noch Blut gekommen. Pat. trank viel Wasser. Er habe beim Schlucken heftige Schmerzen gespürt. (Erst nachträglich wurde auf Nachfrage hin bekannt, dass Pat. nicht nur das von seinem Meister zurechtgemachte Glas Schnaps, sondern ein zweites aus einer Salmiakgeistflasche eingeschenktes getrunken habe).

Status: Schwächlich gebauter Mann in herabgesetztem Ernährungszustand, blass und elend aussehend. Im Gesicht etwas zyanotisch. Beim Versuch zu sprechen bringt er fast kein Wort heraus.

Die Stimme ist heiser. Der Pat. hütet sich die Zunge zu bewegen. Gibt man ihm etwas zu trinken, so verzieht er sein Gesicht vor Schmerzen. Bei Laryngoskopie ergeben sich ausser Schwellung der Schleimhaut des Kehlkopfeinganges normale Verhältnisse. Man sieht keine Ulzerationen.

Bei der Durchleuchtung sieht man wie der Kontrastbrei den Oesophagus heruntergleitet und in den Magen eintritt. Es kann also keine Stenose vorliegen.

23. Feb. immer noch stereotype Klagen im Bauch, dabei isst Pat. wie ein Gesunder und sieht auch schon viel besser aus. Röntgenuntersuchung des Magens ergibt normale Lage und Grösse und auch normale Entleerungszeit.

1. März 1929. Austrittsstatus: Guter Allgemeinzustand. Herz und Lunge o. B. Im Mund ist die Rötung der Schleimhaut verschwunden, auch der Rachen ist o. B. Pat. isst und schluckt ohne Beschwerden zu haben. Hat schon lange nicht mehr erbrochen. Verträgt jede Speise. Auch die Schmerzen im Magen sind jezt ganz verschwunden.

Keine Druckempfindlichkeit. Stuhlgang und Urin o. B. wird in das Pfrundhaus Liestal in Heilung entlassen.

Unfallbeschreibung: Am 26. 12. 1932. wurde der oben genannte im Liestal auf der Strasse von hinten von einem Lastwagen angefahren und ca. 20. Meter weit geschleift.

Am Tage darauf starb er an den Folgen einer Wirbelsäulenfraktur und hochgradiger Fettembolie.

Auszug aus dem Sektionsbefund von 27. 12. 1932.

Magendarmkanal: Im Dickdarm reichlich Kot, in der Schleimhaut mehrere Polypen sowie etwas Schleim. Im Dünndarm reichlich Speisebrei von galliger Farbe. Bei der Eröffnung des Magens findet sich an der Cardia innerhalb der Magenwand etwa I. Querfinger vom Ueber-

gang des Oesophagus in den Magen entfernt eine etwa 2—5 frankstückgrosse Verdickung der Wand von derber Beschaffenheit, ohne oberflächliche Geschwürsbildung. Die Verdickung scheint hauptsächlich in, der Submucosa gelegen zu sein. An dieser Stelle finden sich auf der Serosaseite einige bindegewebige Verwachsungen mit der Umgebung. Die übrige Magenwand zeigt im ganzen zarte Schleimhautskleidung mit nur wenig Schleimbelag, ohne Zeichen von Narbenbildung und ohne Geschwüre.

Die epigastrischen Lymphdrüsen sind nirgends vergrössert und zeigen keinerlei Geschwulstdurchwachsung.

Die Pylorusmuskulatur etwas kräftig und leicht verdickt. In der kleinen Kurvatur keine fremden Einlagerungen. Appendix verdickt, bis zur Spitze durchgängig. Der Dünndarm zeigt durchweg zarte Schleimhaut. Das Pankreas zeigt regelmässige Lappchenzeichnung.

Die ganze verdickte Stelle wurde zur mikroskopischen Untersuchung eingelegt und aus der Mitte ein Totalquerschnitt angefertigt.

Bei Lupenvergrösserung (Abb. I.) ist die Schichtung der Magenwand teilweise noch zu erkennen. Sowohl Schleimhaut als Submucosa, insbesondere die Muscularis sind aber verdickt und von einem derben zellreichen Gewebe durchzogen. Zunächst ist besonders auffallend, dass stellenweise die Oberfläche dieses Bezirkes von einer ziemlich dicken, teilweise sogar leicht verhornenden Plattenepithelschicht ausgekleidet wird, unter welcher eine stark entzündlich durchsetzte Magenschleimhaut mit teilweise etwas erweiterten Drüsen angetroffen wird. An anderen Stellen liegt ein zellreiches und bindegewebsreiches Gewebe vor, das sich bei stärkerer Vergrösserung als typisches Krebsgewebe erweist. An mehreren, weiteren Stelle finden sich ausser dem noch kleine Bezirke von Plattenepithel. Ueberall aber ist unter dem Plattenepithel entweder noch erhaltene Magenschleimhaut oder bereits Tumorgewebe zu erkennen.

In *(Abb2)* findet sich bei mittelstarker Vergrösserung ein Bezirk, der oberflächlich von ziemlich dicker Plattenepithelschicht ausgekleidet wird, unter welcher sich ziemlich stark schleimgefüllte und z. T. etwas zystisch erweiterte Schleimhautdrüsen des Magens finden.

Diese werden von hochzylindrischem, strk schleimbildendem Epithel ausgekleidet, das zunächst noch keine deutlichen Entartungszeichen erkennen lässt.

Eine benachbarte zweite Stelle, in deren Bereich ebenfalls oberflächlich noch Plattenepithel zu erkennen ist, zeigt nun an Stelle der Magenschleimhaut ein typisches Adenocarcinom *(Abb3)* mit sehr deutlichem und ziemlich üppigem bindegewebigem Stroma, z. T. sehr schwe-

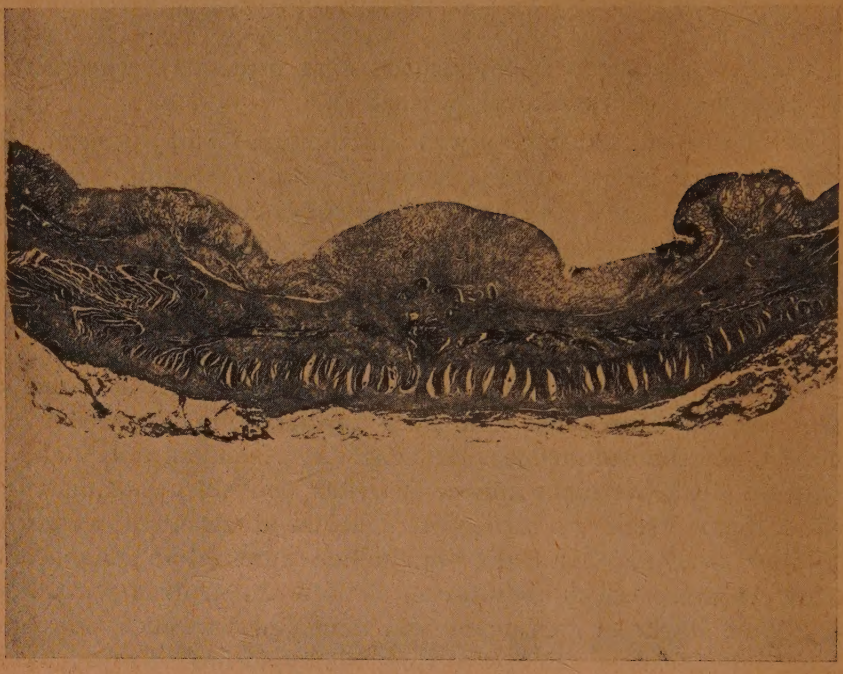

Abb. 1.

Übersichtsbild bei Luppenvergrösserung: Carcinomatöses ulcus nach Verätzung des Magens mit Salmiakgeist. Rechts wird der Geschwürsrand von Plattenepithel ausgekleidet.

Partielle Zerstörung der Muscularis propria durch alten, jezt carcinomatös infiltrierten Narbenprozess.

Abb. 3.

Adenocarcinom des Magens im Bereich einer Narbe. Oberflächliche Plattenepithelmetaplasie. (mittelstarke Vergrösserung).

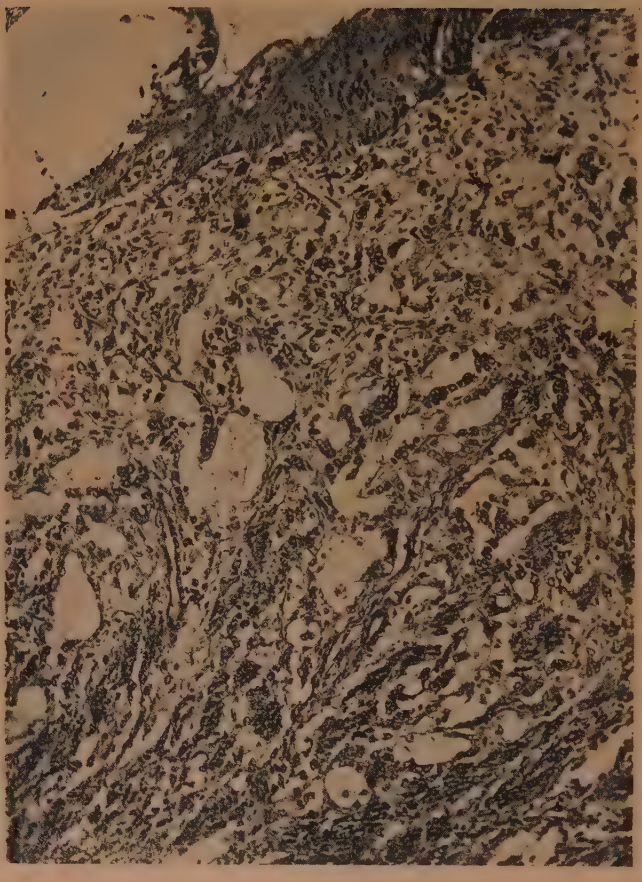

Abb. 2.

Stelle aus dem Geschwür bei mittelstarker Vergrösserung: Oberflächlich dicke Plattenepithelschicht, darunter stark Schleimhaltige u. da und dort cystisch ertweiterte Schleimdrüsen des Magens.

rer entzündlicher Infiltration. Dieser Tumor durchsetzt fast den ganzen Teil der schon makroskopisch wahrnehmbaren Verdickung, durchwuchert die ganze Submucosa und infiltiert bereits die Muscularis propria.

An vielen Stellen sind auch scirrhöse Krebsinfiltrate bis zur Serosa vorgedrungen und haben zu den Verwachsungen dieser Magenstellen mit der Umgebung geführt. Schon bei Lupenvergrösserung ist zu erkennen, dass im Bereich der eigentlichen Carcinombildung die Muscularis mucosa vollkommen durchwachsen ist. Hingegen zeigt die Muscularis propria noch zahlreiche z. T. erhaltene Bündel, besonders in den Randteilen der Verdickung, währenddem die zentralen Bezirke in den inneren Abschnitten keine grösseren Muskelbündel erkennen lassen.

Dabei finden sich hier allenthalben Krebsdurchwachsungen und ein besonders derbfaserig infiltriertes Bindegewebe, wobei der adenomatöse Charakter des Tumors gänzlich verlorengegangen ist und einem rein scirrhösen Platz gemacht hat.

Die ganze Anordnung des Krebses, die narbige Veränderung der Submucosa und Muscularis und die Plattenepithelmetaplasie der Oberfläche machen es wahrscheinlich, dass der Krebs auf dem Boden einer Aetznarbe zur Entwicklung kam.

Fall 2:

Im zweiten Falle handelt es sich um die Leiche eines 76 jährigen Mannes, der angeblich vor 6 Jahren eine *Laugenverätzung* erlitten hatte.

Diagnose: Blumenkohlartiges, ulzeriertes, teilweise nekrotisches Carcinom, fast des ganzen Magens mit diffuser Durchwachsung des Magenfundus und der Magenwand bei schwerstem, chronischem, pigmentiertem, Katarhr. (nach Angabe Laugenverätzung vor 6 Jahren). Schwerste metastatische Durchwachsung der epigastrischen und paraaortelen Lymphdrüsen, ausgedehnte Metastasen besonders des linken, geringere des rechten Leberlappens, Metastase der einen Niere, allgemeine Stauung, beiderseitiger Hydrothorax.

Kompresionssatelektase beider Unterlappen, braune Atrophie des Herzens, gallertige Atrophie des epicardialen Fettgewebes. Ascites, chronische Stauung und chronisches Emphysem der Lungen. Plaques jaunes der Basis beider stirnlappen. Anämie, trübe Schwellung und Oedem der Nieren, senile Atrophie der Muskulatur.

Kyphoskoliose der Wirbelsäule mässigen Grades. Trichter Brust. Allgemeine Abmagerung. Balkenblase. Oedem des Hodensackes. Grasersche Divertikel des Colon Sigmoideum.

Kleine Adenomknoten der Prostata. Verknöcherung des Kehlkopfes.

Mikroskopischer Befund:

Magen wird von Kleinzelligem z. T. scirrhösem Carcinom Simp.

durchwachsen, das keine Drüsenbildung aufweist, da und dort in grösseren Nesteren, an einzelen Stellen papilär wuchernd.

Auszug aus dem Sektionsbefund:

Magen-Darmkanal: Appendix bis zur Spitze durchgängig, im Colon, das teilweise verengt ist, findet sich dick geballter, galliger Kot, in den unteren Colonabschnitten sind zahlreiche Grasersche Kotdivertikel vorhanden. Die Bauhinsche Klappe zeigt nichts Auffälliges. Der Dünndarm ist in seiner ganzen Ausdehnung ziemlich gebläht. Im Mesenterium liegen zahlreiche Knötchen, welche auf Schnitt dieselbe Beschaffenheit zeigen, wie die Tumormassen in der Leber. Die Gallengänge sind vollständig durchgängig. Auf Druck fliesst eine dunkelbraune Galle aus der Vaterschen Papille ins Duodenum. Die Wand der Gallenblase ist zart, fühlt sich samtartig an. Es finden sich keine Konkremente und Steinbildungen.

In der Schleimhaut des Dünndarms finden sich keine herdförmigen Veränderungen. Sie zeigt teilweise eine geringe Injektion, ist gequollen. *Die Magenwand* ist vollkommen starr, an einzelnen Stellen gut 1 cm dickt.

Sie ist durchsetzt von unzähligen Knoten verschiedener Grösse, welche z. T. blumenkohlartig in das Lumen des Magens heraustreten und auch die Serosa emporheben.

An eizelnen Stelle sind die Knoten jauchig ulzeriert und grünlich missfarben. Im Bereich der kleinen Kurvatur bestehen ausgedehnte Verwachsungen mit dem kleinen Netz. Daselbst finden sich massenhaft Knoten von allerverschiedenster Grösse. Auf Schnitt zeigen dieselben durchwegs eine weisse, etwas gelbliche Schnittfläche und eine krümeligebröcklige Konsistenz.

Wenn wir nun an die Deutung unserer Fälle herantreten, so scheint uns der erste für die Entscheidung eines Zusammenhanges zwischen Salmiakverätzung und Krebsentwicklung deshalb geeignet, weil das Carcinom offenber erst im Entwicklung begriffen ist, fand es sich doch rein zufällig bei einem Manne, der einem Automobilunfall zum Opfer fiel.

Wir deuteten schon an, dass wir vermuten das Carcinom habe sich in einer Magennarbe, bezw. einem Ulcus (nach *Verätzung)* entwickelt.

Wie können wir dies begründen:

Die Kriterien der Entstehung eines Krebses aus einem Magengeschwür sind von namhaften Forschern folgendermassen ausgearbeitet worden.

Nach *Orator* sind die Ulcuscarcinome in der Mehrzahl der Fälle skirrhöse Formen. Dann sind beim Carcinom, das auf dem Grund eines chronischen Geschwüres entstanden ist, Narbenmassen zu finden, die vom Carcinom wohl infiltriert aber nicht aus der Welt geschafft werden. Auch ist die Muscularis zerstört, was beim primären Krebs nicht der

Fall ist. Ferner zeigt der Ulcusmagen weitab vom Ulcus narbige Veränderungen der Submucosa und Subserosa.

Payer gibt ferner an, dass das Ulcus oft mit mehreren Organen verwachsen, das Carcinom dagegen nur mit einem verklebt sei.

Nach *Hauser* kennzeichnen die Aufwärtskrümmung und das Fehlen der krebsigen Infiltration des Geschwürsgrundes die sog. Ulcuscarcinome.

Bormann spricht nur dann von einem Ulcuscarcinom, wenn der Geschwürsgrund frei von krebsiger Infiltration ist und das Geschwür nicht von einem wallartigen Krebskranz umgeben ist.

In unserem Falle ist schon die Anordnung der Muscularis propria und vor allem der Muscularis mucosa eine derartige, dass weniger mit deren Zerstörung durch die wuchernde Geschwulst zu rechnen ist, als damit, dass schon vorher durch die Geschwürsbildung die Muscularis zerstört wurde und z. T. schon bindegewebig vernarbte.

Erst sekundär hat sich das Carcinom, welches an seinem oberflächlichen, in der Schleimhaut gelegenen Ausgangspunkt als typisches Adenocarcinom erweist, in die bindegewebigen, vernarbten, tieferen Schichten fortgesetzt und wuchert dort auch in uncharakteristischen Nesteren und Zapfen nach Art eines Scirrhus.

Auch die bindegewebigen Verwachsungen mit der Umgebung an der Serosaseite deuten auf ein vorausgegangenes Gaschwür hin, welches zu den Verwachsungen geführt hat.

Desweiteren sind die wohl infolge von Metaplasie entstandenen Plattenepithelbezirke der Oberfläche als Ausdruck schwerer Entzündung mit Regenerationsstörung an dieser Stelle zu werten.

Es ist freilich nicht ausser Acht zu lassen, dass schon normalerweise nicht so selten gerade in der Cardianähe Plattenepithelinseln zu finden sind, doch finden sich in unserem Falle abgesehen von den eigentlichen Tumorbezirken, besonders in den Randteilen stärkere entzündliche Infiltrate, so dass auch die Plattenepithelinseln wahrscheinlich als durch schwere entzündliche Prozesse entstandene Metaplasie anzusehen sind.

Borst äussert sich folgendermassen über die Entstehungsursache der Plattenepithelinseln in der Magenschleimhaut:

„Dabei liegt entweder eine Verirrung von Plettenepithel auf entwicklungsgeschichtlicher Grundlage vor oder ein auf chronisch-entzündlicher Basis entstandener Ersatz des Zylinderepithels durch Plattenepithel oder drittens es hat sich (ebenfalls unter dem Einfluss chronisch-entzündlicher Reize) das Zylinderepithel in Plattenepithel verwandelt.

Ueber einen ähnlichen Fall, in welchem nach Genuss von Essigsäure

Plattenepithel und Geschwürsbildung in der Magenschleimhaut aufgetreten sind, berichtete *A. Hermann.*

Es handelte sich um ein Präparat von einer 30 Jahre alten Frau, bei welcher wegen rezidivierender, zweifacher Narbenstenose bei totaler Magenschrumpfung eine partielle Magenresektion ausgeführt wurde.

„Patientin hatte anamnestisch noch angegeben wenige Monate vor Beginn der Erkrankung eine geringe Menge konzentrierter Essigessenz ohne irgendwelche unmittelbare Erscheinungen genossen zu haben.

Das reserzierte Magenstück entspricht ungefähr der peripheren Hälfte des ganzen Magens. An dem zentralen Ende des Präparats findet sich eine überhaselnussgrosse Vorwölbung der Magenwand, welche in ihrem Inneren ein enges, von der Magenhöhle vollkommen abgeschlossenes Lumen trägt, das durch Verwachsung der Ränder eines Ulcus entstanden sein dürfte. Unmittelbar oberhalb des Pylorus findet sich ein zweites, nur durch eine schmale Schleimhautbrücke von diesem getrentes, bereits in Vernarbung begriffenes, seichtes Geschwür.

Entsprechend dem Pylorus findet man die Innenfläche des Magens auf einer ca. 3 mm. langen Strecke von einem ziemlich hohem Plattenepithel bedeckt, dessen oberste Schichte geblähte Zellen zeigen, deren Protoplasma vermindert färbbar sind.

Das Plattenepithel flacht sich gegen den überhängenden Geschwürsrand allmählich ab, um in der Nähe desselben vollkommen zu verschwinden. Im Bereich der Geschwüre zeigt die Musculatur einzelne Herde kleinzelliger Infiltration. Nach diesem Bilde scheint es sich um eine Umwandlung vom zylindrischen Epithel in echtes Plattenepithel, also um eine wahre Epithelmetaplasie zu handeln".

Wenn auch selbstverständlich der Beweis nicht restlos zu erbringen ist, dass in unserem Falle zuerst ein Ulcus bestand, in welchem sich das Carcinom entwickelte, so ist doch die ganze Anordnung in mancher Beziehung beweisend und lässt die Möglichkeit für sehr wahrscheinlich erscheinen. Was die zeitlichen Beziehungen anlangt, so müssen wir annehmen, dass durch das versehentliche Trinken von Salmiak zuerst in Cardianähe ein Magenulcus durch Verätzung der Schleimhaut und der angrenzenden Submucosa an umschriebener Stelle zustande gekommen ist, wobei entwerder eine Stelle betroffen wurde, die bereits Plattenepitheleinseln aufwies, oder es sind im Verlaufe der Ulcusbildung bei den regeneratorischen und entzündlichen Vorgängen Plattenepithelmetaplasien aufgetreten und sodann auch an dieser Stelle ein Adeno-Carcinom.

Dieses Carcinom ist als beginnendes aber doch schon deutlich entwickeltes Carcinom aufzufassen. das durch reinen Zufall untersucht

werden konnte, weil der Träger auf gewaltsame Weise durch einen Automobilumfall 4 Jahre nach der Verätzung ad exitum gekommen ist.

Im zweiten Falle ist der Nachweis eines Zusammenhanges zwischen vorausgegangener Verätzung und Carcinombildung deshalb nicht mehr zu erbringen, weil erstens zwischen angeblicher Laugenverätzung und Tod 6 Jahre verstrichen sind und weil zweitens der Magenkrebs derart ausgedehnt war, dass von einem Geschwür infolge Verätzung keine Spur mehr zu entdecken war. ein Zusammenhang also nur vermutet, aber durch keinerlei anatomisch-histologische Befunde wie im ersten Falle gestüzt werden kann.

In der Literatur sind nur vereinzelte Fälle angegeben in welchen Krebsentstehung mit einer vorausgegangenen Verätzung in Zusammenhang zu bringen ist.

A. Ghon demonstriert ein anatomisches Präparat von einem Falle von Laugenverätzung und Magencarcinom bei einem 13 jährigen Knaben. Dieser hatte im Dez. 1906 d. h. ein Jahr vor dem Tode Natronlauge getrunken und erbrach hierauf einige Male. Allmählich stellte sich zunehmende Stenose des Oesophagus ein, welche mit vorübergehendem Erfolgt bougiert wurde. Schliesslich wurde wegen hinzugetretener Pylorusstenose eine Jejunostomie ausgeführt, es stellten sich jedoch Bronchitis und Infiltration der Lungen ein an welchen Pat. starb.

Die Obduktion ergab eine Verätzungsstenose des Pylorus, zwei äussere Verätzungen am Colon transversum, welche infolge Schrumpfung Stenose erzeugt haben, Schrumpfung der Mucosa, eine vom Magen ausgehende chronisch-entzündliche Veränderung eines Teiles des Peritoneums.

An der kleinen Kurvatur sass eine Perforationsöffnung mit einem tumorhaltigen Wall.

Die histologische Untersuchung ergab ein Carcinom.

Ueber einen weitern Fall berichtet *Teleky*.

Bei einem 22 jährigen Manne entwickelte sich ein Krebs zwei Jahre nach dem Trinken von Lauge. (zit. nach Schranz).

Lescke erwähnt bei Besprechung der Folgen von Magenverätzungen diese beiden Fälle ebenfalls und bemerkt, dass eine weitere Gefahr von Aetznarben in deren Uebergang zu Karzinom bestehe; da sie ja bei jeder Mahlzeit immer wieder gereizt würden.

ZUSAMMENFASSUNG.

In der vorliegenden Arbeit werden zwei Fälle geschildert, bei denen ein Zusammentreffen von Magenkrebs mit vorausgegangener Verätzung durch versehentliches Trinken von Salmiakgeist und von Lauge

besteht. Es wird versucht zu beweisen, dass die Verätzung der Magenscheimhaut in ursächlichem Zusammenhang mit der Krebsentwicklung steht.

Dieser Zusammenhang zwischen Verätzung und nachfolgender Krebsentwicklung kann in einem Falle wahrscheinlich gemacht werden:

Bei einem 64 Jahre alten Landarbeiter findet sich in Cardianähe ein flaches, etwa 5 Frankstück grosses Carcinom bei gleichzeitigem Zeichen einer Ulcus- bezw. Verätzungsnarbe. Ausserdem fand sich histologisch an der betreffenden Stelle eine Plattenepithelmetaplasie. Anamnestisch bemerkenswert ist, dass der Betreffende 4 Jahre vor seinem Tode versehentlich Salmiakgeist getrunken hatte und deshalb in der kantonalen Krankenanstalt Liestal behandelt wurde.

Gestorben ist er an den Folgen eines Automobilunfalles und bei der Sektion wurde rein zufällig dieses in Entwicklung begriffene Magencarcinom gefunden.

In einem zweiten Falle lag die dem Tode an Magencarninom vorausgegangene Laugenverätzung 6 Jahre zurück. In diesem zweiten Falle ist es nicht mehr möglich gewesen histologisch eine Veränderung im Magen zu finden, die als Reste einer Aetzwirkung, bezw. Ulcusbildung im Bereich des Krebses aufgefasst werden konnte.

Es muss daher für den 2 Fall der Einwand offen bleiben, dass es sich um ein zufälliges Zusammentreffen zwischen Laugenverätzung und Magencarcinom handeln konnte.

In der Literatur sind nur wenige Beobachtungen zu finden gewesen, welche ebenfalls einen Zusammenhang zwischen Verätzung und Krebsentstehung wahrscheinlich machen konnten.

Wenn bei der relativ grossen Zahl von Verätzungen des Magen-Darmkanals durch Säure oder Lauge das nachträgliche Uebergehen einer Aetzwirkung der Magenschleimhaut in Krebs dennoch als Seltenheit zu bewerten ist, so scheinen uns doch diese Fälle eine wertvolle Bestätigung moderner Anschauungen über die Krebsentwicklung zu geben, insofern diese Substanzen — Salmiakgeist, Lauge etc. — als äussere Kanzerogene Faktoren bei freilich individueller allgemeiner und örtlicher Krebsdisposition die Entwicklung eines bösartigen Tumors innerhalb einer mehr oder weniger lange Latenzperiode auszulösen vermögen.

Zum Schlusse meiner Arbeit ist es mir eine angenehme Pflicht Herrn *Prof. A. Werthemann* für die Ueberlassung des Themas und die gewährte Unterstützung meinen herzlichsten Dank auszusprechen.

LITERATURVERZEICHNIS.

ASKANAZY M. — Aus der allgemeinen Pathologie des Krebses. Schweizer med. Woch. 1931. S. 289.

BORMANN B. Aetiologie des Magencarcinoms. Henke-Lubarsch. Bd. 4. I Teil. 1926. S. 902. S. 891.

BORST. M. Der gegenwärtige Stand der Krebsforschung. Münch. med. Wochen. 1931. S. 1745.

BORST. M. Die Lehre von den Geschwülsten. Bd. 2. 1902. S. 665.

B. FISCHER-WASELS. Grundzüge der Geschwulstforschung. Frankfurt. Zeitsch. f. Pathol. 1932. S. 177.

GHON. Sitzungsbericht. Wien. klin. Wochenschr. 1908. S. 134.

HAUSER G. Die krebsige Entartung des Magen- und Duodenalgeschwürs. Henke-Lubarsch. Bd. 4. I Teil. S. 497.

HERMANN A. Ueber Plattenepithelmetaplasie. Wien. klin. Wochensch. 1911. S. 168.

LESCHKE E. Fortschritte in der Erkenntnis und Behandlung der wichtigsten Vergiftungen. Münch. med. Wochensch. 1932. S. 266.

ORATOR V. Zur Pathologie und Genese des Karzinoms und Ulcuskarcinoms des Magens, Virchows Arch. Bd. 256. 1925. S. 202.

PAYR E. Altes und Neues zur Unterscheidung von Ulcustumor und Krebs im Magen. Zentralb. f. Chirurg. 1922. Nr. 46. S. 1706.

SCHRANZ D. Ueber eigenartige Fälle von Laugenverätzung. Zeitschr. f. gerichtl. Medizin. 1934. Nr. 23. H. 3.

WERTHEMANN A. Pathol. Anat., Pathogen. und Aetiol. des Magenca. „Bulletin d. Schweiz. Ver. f. Krebsbekämpf" Nr. 2. 1934.